# КОНТРОЛЬНО-ИЗМЕРИТЕЛЬНЫЕ СРЕДСТВА

## Вопросы программы для рубежного контроля-2

Название дисциплины: «Гериатрия в практике ВОП»

Код дисциплины ZhTDPG 6308

Название и шифр ОП: «Общая врачебная практика» 6В10112

Объем учебных часов/ кредитов: 120 час/4 кред

Курс: 6

Семестр изучения: 11,12

Шымкент 2025 уч.г.

Составитель: асс Жиси А.К

Зав кафедрой: д.м.н, профессор

Абдыбаева Г.Н

Протокол № 1 от «27» 08 2023

<question> 61-летний мужчина обратился по поводу утомляемости, диареи и схваткообразных болей в животе в течение 3-х недель. Боль усиливается после еды. В течение прошлой недели было до 4 водянистых испражнений ежедневно. Также беспокоят боли в деснах и во рту в течение 6 дней. Принимает левотироксин, метопролол, варфарин. Курит по 1 пачке сигарет в день в течение 40 лет. Т тела 37, 9$^{O}$С, PS 81/мин, АД 120/75 мм рт ст. Отмечается легкая болезненность при пальпации в правом нижнем квадранте. ОАК: Hb 115 г/л, лейкоцитов – 11.8х109\л, тромбоцитов – 360. На колоноскопии – неказеозные гранулемы и нейтрофильное воспаление крипт.
Какой диагноз наиболее вероятен?

<question> Мужчина 64 года, годами беспокоят дискомфорт за грудиной, изжога. На ФГДС выявлены участки метаплазии эпителия (фото). С какой периодичностью больному необходимо проводить контрольное обследование для раннего выявления возможного осложнения?

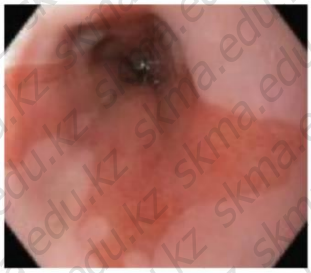

question> Женщина 80 лет. Отмечает снижение массы тела за последние шесть месяцев на 7 кг, появления отвращения к мясу. В анамнезе - хронический гастрит. Объективно: бледность кожных покровов, пальпация живота безболезненная. В крови выявлена анемия 2 степени, СОЭ 48 мм рт.ст. Какое обследование необходимо провести для уточнения диагноза?

<question> Больной с диагнозом неспецифиеческий язвенный колит. Болен в течение 10 лет. Получает поддерживающую терапию месалазином. Придерживается диетических рекомендаций, принимает пробиотики, не курит. Относительная ремиссия последние 2 года. Какое плановое обследование необходимо провести пациенту с целью раннего выявления возможного осложнения данного заболевания у этого пациента?

<question> 62-летний мужчина обратился по поводу потери веса 3.6 кг в течение 3-х месяцев, утомляемости. 6 лет назад был выставлен диагноз гепатит С. Его отец умер от рака толстой кишки. Курил 1 пачку сигарет в день в течение 35 лет и выпивал пиво. В прошлом – употреблял героин. Рост 175 см, вес 71 кг, ИМТ=22.9 кг/м2. Склеры желтые, двустороннее покраснение ладоней, несколько телеангиоэктазий на груди и спине. Печень плотная, узелковой консистенции. ОАК: Hb 116 г/л, лейкоцитов – 9,6х109\л, тромбоцитов – 223. Какой результат ожидаем при дальнейшей оценке пациента?

<question> Женщина 80 лет. Отмечает снижение массы тела за последние шесть месяцев на 7 кг, появление отвращения к мясу. В анамнезе – хронический гастрит. Объективно: бледность кожных покровов, пальпация живота безболезненна. В крови выявлена анемия 2 степени. СОЭ 48 мм/ч. Какое обследование необходимо провести в первую очередь для уточнения диагноза?

<question> Больная 74 лет жалуется на общую слабость, головокружение, одышку, боли в эпигастрий, тяжесть после приема пищи, отрыжку тухлым. Об-но: умеренная спленомегалия,

снижение тактильной чувствительности в конечностях. В ОАК.: эр. 2,0 х $10^{12}$/л, Нв 88 г/л, ЦП 1,3; лейк. 3,2 х $10^{9}$/л, тромб. 150 х $10^{9}$/л, ретик. 0,2%, билирубин 42 ммоль/л (непрямая фракция 33 ммоль/л). Предположите диагноз:

<question> Больная 74 лет жалуется на общую слабость, головокружение, одышку, боли в эпигастрии, тяжесть после приема пищи, отрыжку тухлым. Объективно: умеренная спленомегалия, снижение тактильной чувствительности в конечностях. В ОАК.: эр. 2,0 х $10^{12}$/л, Нв 88 г/л, ЦП 1,3; лейк. 3,2 х $10^{9}$/л, тромб. 150 х $10^{9}$/л, ретик. 0,2%, билирубин 42 ммоль/л.
Выберите все правильные суждения, в отношении изменений дополнительных исследований:
a) эндоскопически – атрофический гастрит
b) в миелограмме – мегалобластоидное кроветворение
c) в миелограмме – опустошение костного мозга
d) полисегментированные нейтрофилы в периферической крови
e) повышение трансаминаз в сыворотке крови

<question> Больная 74 г. жалуется на общую слабость, головокружение, одышку, боли в эпигастрии, тяжесть после приема пищи, отрыжку тухлым. Об-но: умеренная спленомегалия, снижение тактильной чувствительности в конечностях. В ОАК.: эр. 2,0 х $10^{12}$/л, Нв88 г/л, ЦП 1,3; лейк. 3,2 х $10^{9}$/л, тромб. 150 х $10^{9}$/л, ретик. 0,2%, билирубин 42 ммоль/л. Выберите препараты для лечения:
a) тардиферон
b) цианкобаламин
c) эритроцитарная масса
d) креон, панкрим
e) преднизолон

<question> Определите вероятный диагноз: 65-летний мужчина жалуется, что в течение последнего года периодически стал ощущать загрудинные боли, затруднение прохождения твердой пищи, которое исчезает после нескольких глотков воды, кроме того, стал замечать, что иногда в ротовой полости «появляются» остатки пищи, съеденной более суток назад. Масса тела стабильна. Родственники отмечают наличие у пациента неприятного запаха изо рта.

<question> У мужчины 65 лет периодически возникают **боли за грудиной**, усиливающиеся после приёма пищи и в положении лёжа. Со слов пациента боли нередко иррадиируют в левую лопатку и руку. При приёме нитроглицерина облегчения не наступает. При ЭКГ-исследовании признаков ишемии миокарда не выявлено. Для какого заболевания характерна клиническая картина, напоминающая стенокардию?

<question> Выберите правильное суждение. Больного 63 лет беспокоят внезапно возникшая боль в животе, частая рвота. По большому не ходил, газы не отходят. Об-но: состояние средней тяжести, беспокоен, не находит себе места. Температуры тела нет, пульс 112 в мин. Язык влажный, живот вздут, при пальпации мягкий, симптомов раздражения брюшины нет, перистальтические шумы слабые. Определяется высокий тимпанит. При исследовании через ректум – патологии нет.

<question> Выберите правильную тактику. Больного 63 лет беспокоят внезапно возникшая боль в животе, частая рвота. По большому не ходил, газы не отходят. Об-но: состояние средней тяжести, беспокоен, не находит себе места. Температуры тела нет, пульс 112 в мин. Язык

влажный, живот вздут, при пальпации мягкий, симптомов раздражения брюшины нет, перистальтические шумы слабые. Определяется высокий тимпанит. При исследовании через ректум – патологии нет.

<question> Перечислите ведущие синдромы; направьте специалисту. Пенсионер 62 лет, явился в поликлинику с жалобами на резкую слабость, отсутствие аппетита, тошноту, отвращение к пище, потерю веса. За последний год потерял 15 кг. Об-но: кахектичен, бледен. Рост 172 см, вес 53 кг. Над левой ключицей пальпируется лимфоузел размерами 2 см. При пальпации болезненность в эпигастрий, умеренное напряжение мышц. Нв 100г/л, эр. $3,6x10^{12}$/л, ЦП 0,84, лейк. $8,0x10^{9}$/л. СОЭ 42 мм/час.

<question> Определите предварительный диагноз, направьте специалисту. Пенсионер 62 лет, явился в поликлинику с жалобами на резкую слабость, отсутствие аппетита, тошноту, отвращение к пище, потерю веса. За последний год потерял 15 кг. Об-но: кахектичен, бледен. Рост 172 см, вес 53 кг. Над левой ключицей пальпируется лимфоузел размерами 2 см. При пальпации болезненность в эпигастрий, умеренное напряжение мышц. Нв 100г/л, эр. $3,6x10^{12}$/л, ЦП 0,84, лейк. $8,0x10^{9}$</л. СОЭ 42 мм/час.

<question> Мужчина 63 лет, жалуется на зуд кожи, желтуху, боли в эпигастрий, усиливающиеся в ночное время, иррадиирующие в спину, тошноту, отсутствие аппетита, раздражительность, температуру тела до $38^{0}$С. Об-но: средней тяжести, желтушность кожи, слизистых. ЧСС 52 в мин., АД 105/60 мм рт. ст. Пальпаторно болезненность в эпигастрий, печень выступает на 3 см, мягкой консистенции, гладкая. Положительный симптом Курвуазье. ОАК: эр. $3,5x10^{12}$/л, гем. 80 г/л, ЦП 0,7, лейк. $10,5x10^{9}$/л, СОЭ 38 мм/час. ОАМ: темного цвета, реакция на билирубин положителен. Выберите ведущие синдромы:

<question> Мужчина 63 лет, жалуется на зуд кожи, желтуху, боли в эпигастрий, усиливающиеся в ночное время, иррадиирующие в спину, тошноту, отсутствие аппетита, раздражительность, температуру тела до $38^{0}$С. Об-но: средней тяжести, желтушность кожи, слизистых. ЧСС 52 в мин., АД 105/60 мм рт. ст. Пальпаторно болезненность в эпигастрий, печень выступает на 3 см, мягкой консистенции, гладкая. Положительный симптом Курвуазье. ОАК: эр. $3,5x10^{12}$/л, гем. 80 г/л, ЦП 0,7, лейк. $10,5x10^{9}$/л, СОЭ 38 мм/час. ОАМ: темного цвета, реакция на билирубин положителен. Выберите ведущие синдромы:

<question> Один из перечисленных жалоб наиболее характерен для рака толстого кишечника:

<question> Выберите правильное суждение. При хроническом панкреатите развиается внешнесекреторная недостаточность. Кал при этой вторичной диарее:

<question> Мужчина 67 лет на приеме у ВОП жалуется на частый обильный стул, плавающий на поверхности воды, с блестящей жирной плёнкой и зловонным запахом. Из анамнеза: отмечает снижение массы тела и боли в эпигастрии после приема жирной пищи. У мужчины было многолетнее злоупотребление алкоголем. Какое лечение показано для коррекции данного состояния?

<question> Найдите правильное суждение. Больная 66 лет, обратилась с жалобами на кожный зуд, желтуху, боли в правом подреберье, потерю в весе, темные пятна в межлопаточной области и в области плеча. 7 лет назад появилась пигментация в межлопаточной области и в области

плеча. В течение 3-4 лет беспокоит кожный зуд. Лечилась у дерматологов без особого успеха. В последнее время кожный зуд усилился и появилась желтуха. В анализах: гипербилирубинемия за счет прямой фракции, значительное повышение ЩФ, ГГТП, умеренное повышение трансаминаз.

<question> Выберите правильное суждение. Достоверным клиническим признаком стеноза привратника является:

<question> Выберите правильное суждение. Одно из заболеваний при естественном длительном течении наиболее часто осложняется раком толстой кишки:

<question> Женщину 65 лет беспокоят схваткообразные боли внизу живота, иррадирующие в область крестца, вздутие живота, прекращение отхождения газов, отсутствие стула за последние 4 суток. Больная многие годы страдает от запор. Об-но: живот вздут, умеренная болезненность при пальпации. Перкуторно высокий тимпанит, выслушивается шум плеска. При пальцевом исследовании прямой кишки – ампула пустая, сфинктер расслаблен. При попытке ставит сифонную клизму, жидкость объемом 350 мл, вылилась обратно. Ваш предварительный диагноз:

<question> Больной Т., 65 лет. На ФГДС: слизистая желудка бледная, с сероватым оттенком. Складки истончены, уменьшены в размерах, местами полностью не прослеживаются. Хорошо видны подслизистые сосуды. В просвете желудка содержится большое количество мутного содержимого. При прикосновении тубуса эндоскопа – слизистая легко ранима. Ваше заключение:

<question> Пациенту 70 лет. Слизистая желудка истончена, бледно-сероватого цвета, хорошо видны подслизистые сосуды, складки не прослеживаются. В фундальном отделе желудка имеется дефект слизистой, неправильной формы с нечеткими изъеденными контуром, размером 6х7 см, без воспалительного вала. Дно бугристое, покрытое грязно-серым налетом. Края ее ригидны. Выражена деформация стенки желудка, складки отсутствуют, перистальтика вялая. Ваше заключение, тактика ведения больного:

<question> У пациента пожилого возраста была диагностирована старческая язва желудка. Какой из нижеперечисленных препаратов наименее показан при лечении старческой язвой желудка?

<question> Выделите "агрессивные" факторы, способствующие поражению желудочно-кишечного тракта при длительном применении нестероидных противовоспалительных препаратов:

<question>Больной А. 69 лет жалуется на интенсивные боли в верхней половине живота с иррадиацией в левое подреберье, снижение аппетита, отрыжку, тошноту. Подобные боли повторяются 1-2 раза в год. Четыре года назад оперирован по поводу желчно-каменной болезни. Через 6 месяцев возник подобный приступ, сопровождался появлением умеренной желтухи увеличением уровня амилазы мочи. При повторной лапаратомии камней в желчных ходах не обнаружено. В последние годы появились выраженные запоры. При обследовании: субиктеричность склер. Послеоперационные рубцы на передней стенке. Болезненность в холедохопанкреатической зоне и точке Мейо-Робсона. Анализ крови: лейк. - $6,7x10^9$/л, СОЭ 18 мм/час. Обострение какого заболевания имеет место:

<question> У больного 65 лет, жалующегося на дисфагию, значительное похудание, появившееся 4 месяца назад, внезапно появились боли за грудиной при приеме жидкости и пищи, кашель, цианоз. Ваш предварительный диагноз?

<question> У больного 60 лет, жалующегося на дисфагию, значительное похудание, появившееся 4 месяца назад, внезапно появились боли за грудиной при приеме жидкости и пищи, кашель, цианоз. Выставлен предварительный диагноз «Рак пищевода с образованием эзофаготрахеального свища». Какой метод первичной диагностики необходимо провести пациенту?

<question> У больного 60 лет, жалующегося на дисфагию, значительное похудание, появившееся 4 месяца назад, внезапно появились боли за грудиной при приеме жидкости и пищи, кашель, цианоз. Выставлен предварительный диагноз «Рак пищевода с образованием эзофаготрахеального свища». Наиболее предпочтительным методом лечения является:

<question> Мужчина 69 лет, год назад перенес операцию - тотальную гастрэктомию. После операции его беспокоит мучительная изжога. Какой препарат позволит снизить эти проявления?

<question> Мужчин 65 лет, отмечает жалобы на изжогу через 1-1,5 часа после еды, отрыжку кислым, запоры, дискомфорт в эпигастральной после приёма пищи симптомы ненадолго стихают. Объективно: живот мягкий, чувствительный в подложечной области. Анализ крови: эритроциты $4,3x10^{12}$/л, гемоглобин 145 г/л, лейкоциты $5,2x10^{9}$/л, палочкоядерные 10 %, сегментоядерные 62%, лимфоциты 23%, моноциты 5%, СОЭ 8 мм/час. Какой лекарственный препарат из нижеперечисленных могут быть наиболее целесообразен в лечении по клиническому протоколу?

<question> У мужчины 67 лет появился интенсивный зуд кожи, отмечает потерю веса на 18 кг за 1,5 года. Объективно: Астеничен. Кожа и склеры желтушны, большое количество расчесов, видимые ксантелазмы век. Пергаментный тип кожи на стопах и голенях. Размеры печени: 12x10x10см. ОАК: Hb 94 г/л, эритроциты $2,6x10^{12}$/л, лейкоциты $7,9x10^{9}$/л, тромбоциты $139,0x10^{9}$/л. СОЭ 39 мм/ч. Общий белок 33 г/л, холестерин 8,8 ммоль/л, креатинин 152 мкмоль/л, общий билирубин 181 ммоль/л, прямой 160 ммоль/л, АЛТ - 59 Ед/л, АСТ - 48 Ед/л, щелочная фосфатаза 722 Ед/л. Какой предварительный диагноз?

<question> Пациент К., 67 лет, жалобы на боли в подложечной области, возникающие через 25-30 минут после приема пищи, отрыжку воздухом, снижение массы тела на 3 кг за последний месяц. Из анамнеза: первые признаки заболевания появились осенью три года на-зад (стали возникать боли в эпигастральной области через 30—40 ми-нут после приема пищи, самостоятельно принимал но-шпу и альмагель, с кратковременным эффектом), не обследовался, обратил вни-мание на сезонность появления болей (весной и осенью). При осмотре: кожные покровы бледные, чистые. Живот мягкий, умеренное напряжение мышц в эпигастрии, локальная болезненность в эпига-стральной области. Печень, селезенка не увеличены. В анализах крови: Нв - 118 г/л, эритроциты $4,0*10^{12}$/л, цветной показатель 0,85, СОЭ 15мм/час. ФГДС: пищевод не изменен, кардия смыкается полностью. Желудок хорошо расправляется воздухом. На малой кривизне язва с отечными, воспалительно измененными краями, размерами 6x8 мм. В глубине язвы имеется сгусток крови. Луковица 12-перстной кишки не изменена. Произведена биопсия слизистой из краев язвы. Гистологическое исследование: картина атрофического гастрита с явлениями кишечной метаплазии эпителия. Край язвы, по-павший в срез, с признаками хронического воспаления. Helicobacter pylori выявлен в небольшом количестве. Назовите наиболее вероятный диагноз?

<question> У женщины, 68 лет, появились жалобы на мучительную изжогу, боль за мечевидным отростком грудины, возникающая после переедания, горечь во рту, которая усиливается при наклонах туловища. После проведенного обследования и назначенного лечения состояние улучшилось. Женщина принимала омепразол, алюминия фосфата, фамотидин в течение 2 недель, что заметно улучшило ее самочувствие. Для какого заболевания характерна эта клиническая картина?

<question> Пациент, 67 лет на приеме у ВОП жалуется на постепенное затруднение глотания, сначала с твёрдой пищей, затем и с жидкостью, значительную потерю массы тела за последние несколько месяцев, периодические боли за грудиной, кашель во время еды и эпизоды посинения губ. **Объективно:** кожные покровы и видимые слизистые бледные. Пульс 92 уд/мин, АД 130/80 мм рт.ст. Живот мягкий, безболезненный при пальпации, печень и селезенка не увеличены. **Предварительный диагноз:**

<question> Мужчина 65 лет в течение 3 месяцев отмечает затруднение при прохождении твердой пищи, последний месяц стала проходить только полужидкая пища, похудел на 6 кг. При рентгенологическом исследовании пищевода отмечено сужение его просвета в средней трети за счет дефекта наполнения на протяжение 6 см. Какое исследование необходимо провести в первую очередь для уточнения диагноза?

<question> На приеме у ВОП мужчина 76 лет с жалобами на нарастающие затруднения при глотании твердой и жидкой пищи, рвоту непереваренной пищей, приносящей облегчение, упорную отрыжку воздухом, икоту. При осмотре обращает внимание дефицит массы тела, бледность кожных покровов, осиплость голоса, увеличенные надключичные и шейные лимфоузлы слева. Болен в течение года. При ЭФГДС: циркулярное сужение в средней трети пищевода с ригидными стенками, в зоне сужения – кровоточащие изъязвления. Ваш диагноз:

<question> Женщина 67 лет, доставлена с жалобами на приступообразные боли в правом подреберье и рвоту. Ранее на УЗИ были выявлены конкременты в желчном пузыре. При осмотре живот напряжен и болезнен в правом подреберье. Симптом Кера положительный. Какой из перечисленных предварительных диагнозов вероятнее в данном случае?

<question> Мужчина 70 лет обратился к ВОП с жалобами на кровотечение после акта дефекации в виде струйки, периодически зуд в области анального канала. Из анамнеза: болеет 2 года, применяет постоянно свечи. При осмотре per rectum: на 11 часах выявлено образование размерами 1,5х2,0 см, мягко-эластической консистенции, болезненная на ощупь, незначительно выступает в просвет кишки. Какой Ваш предварительный диагноз в данной ситуации?

<question> Больной П., 68 лет, обратился в поликлинику с жалобами на повышение температуры тела до $38^0$С, боли тянущего характера в правой подвздошной области, была однократная рвота, понос с примесью крови до 10-15 раз в сутки. Из анамнеза: неоднократно лечился амбулаторно. В крови - лейкоцитоз до $11,2x10^{12}$, палочкоядерные нейтрофилы - 26%, СОЭ - 22 мм/ч, эозинофилов - 0. Какой предварительный диагноз вероятнее у данного пациента?

<question> Какие изменения функционирования различных органов и систем, вызванные высоким уровнем двигательной активности стареющего человека, препятствуют процессам преждевременного старения организма?

<question> Наиболее частой формой нефротического синдрома у взрослых является:

<question> Мужчина 67 лет обратился к ВОП с жалобами на боли в поясничной области, учащенное мочеиспускание, озноб. Из анамнеза: известно, что часто болеет ОРВИ. Около 2 лет периодически отмечает тупые боли внизу живота, на этом фоне бывает субфебрильная температура; иногда отмечается болезненное мочеиспускание. При осмотре: температура 37,8°С. Периферических отеков нет. В лѐгких дыхание везикулярное, хрипов нет. ЧДД 19 в минуту. Тоны сердца ясные, ритмичные. ЧСС– 78 в минуту. АД 110/70 мм РТ.ст. Живот мягкий, при пальпации безболезненный во всех отделах. Печень и селезёнка не увеличены. Симптом поколачивания положительный слева. Мочеиспускание, учащенное до 8 раз в день, ночью – 3 раза, болезненное. Что из перечисленного является последующим действием при ведении данного больного?

<question> У пациента 64 лет с хроническим панкреатитом отмечается выраженный болевой синдром. Какой из перечисленных препаратов не рекомендуется для купирования боли при данном заболевании?

<question> Самым ценным лабораторным показателем в диагностике обострения хронического панкреатита является:

<question> Пожилой пациент на приеме у ВОП жалуется на боли в пояснице, учащённое мочеиспускание и периодические отёки. Лабораторно выявлены лейкоцитурия, бактерийурия и цилиндрурия. Что из нижеперечисленного чаще всего встречается в пожилом и старческом возрасте?

<question> Следующая протеинурия характерна для хронического гломерулонефрита в терминальной стадии (уремия):

<question> К причинам острой почечной недостаточности в пожилом и старческом возрасте не относятся:

<question> В группу высокого риска развития поражения почек входят больные:

<question> Прием следующих лекарственных препаратов создает высокий риск поражения почек:

<question> Наиболее нефротоксичными антибиотиками являются группы

<question> К характерным клинико-лабораторным симптомам нефротического синдрома не относятся:

<question> Что из нижеперечисленного не относится к клинико-лабораторным симптомам нефротического синдрома?

<question> Следующую группу лекарственных препаратов желательно назначить при гипертонической форме хронического гломерулонефрита больным пожилого и старческого возраста для контроля САГ.

<question> При развитии ХБП у больных пожилого и старческого возрастас АГ, препаратом выбора для контроля АД являются:

<question> Пожилым больным артериальной гипертензией в сочетании с сахарным диабетом рекомендуется прием:

<question> 75-летний мужчина жалуется на сильную, распирающую боль над симфизом, слабость, отсутствие мочеиспускания в течение суток. В анамнезе: состоит на диспансерном учете с артериальной гипертензией 1 стадии, сахарным диабетом 2 типа, доброкачественной гиперплазией простаты. Лечится регулярно. Объективно: кожные покровы бледные, влажные. Тоны сердца глухие, ритмичные, пульс 100ударов в мин, артериальное давление 160/90 мм рт.ст. Перкуторно мочевой пузырь определяется на 10 см над лобком. Какое мероприятие является первоочередным в данном случае?

<question> Мужчина 69 лет, состоит с АГ на учете, АД контролирует бисопрололом 10 мг в сутки, самые высокие цифры были в пределах 180/105 мм рт. ст.. В ОАМ выявлена постоянная протеинурия (0,066-0,132); креатинин крови в норме. СКФ 115 мл/мин. Внесите изменение в прежний диагноз пациента: АГ 3 ст. Группа риска 3 (возраст, пол, ГЛЖ, МАУ).

<question> Мужчина 64 лет с инсулинзависимым сахарным диабетом, жалуется на кашель с трудноотделяемой вязкой, желеобразной мокротой. Объективно: выраженная интоксикация, одышка, в легких незначительное количество хрипов. Рентгенологически определяется гомогенная массивная инфильтрация в проекции верхней доли левого легкого с очагами деструкции. Анализ крови: лейкоциты 5,4 тыс, СОЭ-35 мм/час. Какой из препаратов эффективнее в плане лечения данного пациента?

<question> Мужчина 64 лет, АД поднимается до 150-160/90-95 мм рт.ст. в течение 5 лет. Сахарный диабет 2 типа, принимает диабетон. Объективно: левая граница по левой средне-ключичной линий. В легких везикулярное дыхание. Тоны сердца ясные, ритм правильный. ЧСС- 80 в мин. АД- 160/94 мм.рт.ст. Холестерин сыворотки -6,0 ммоль /л, креатинин сыворотки - 75 мкм/л. Сахар крови-5,4 ммоль/л. МАУ-100 мг в сутки. Выберите антигипертензивный препарат.

<question> 70-летний мужчина обратился в связи с болями и судорогами, покалываниями в нижних конечностях в течение последних 6 месяцев. Симптомы усиливаются при ходьбе более 500 м, проходят в покое. В анамнезе сахарный диабет 2 типа. Курит в течение 50 лет по 1 пачке сигарет в день. Не пьет алкоголь. Принимает метформин и аспирин. Снижение температуры тела в области голеней. Что является наиболее целесообразным в ведении этого пациента?

<question> При скрининге у мужчины 63 лет были выявлены жалобы на жажду, сухость во рту. При осмотре: Рост 176 см. Вес 84 кг. ИМТ 27,1. В крови: глюкоза натощак 6,7 ммоль/л. Какое обследование должно быть проведено на следующем этапе?

<question> Женщина 72 лет, в анамнезе инфаркт миокарда, сахарный диабет. В анализах: холестерин 5,97 мммоль/л, ЛПНП 4,53 ммоль/л, ЛПВП 0,98 ммоль/л, триглицериды 2,24 ммоль/л., коэффициент атерогенности 5,09. Рассчитанный 10 летний показатель SCORE≥10%. Врач назначил аторвастатин. До какого целевого уровня необходимо снижение уровня ЛПНП (УД-1В) согласно протоколу МЗ РК?

<question> Женщина 65 лет, обратилась с жалобами на сухость во рту, постоянную жажду и общую слабость. Им анамнеза 2 года она оперирована по поводу острого панкреатита. При осмотре живот мягкий, безболезненный. На УЗИ брюшной полости размеры поджелудочной железы в пределах нормы, без патологических образований. Лабораторное исследование, позволяющее уточнить развития отдаленного осложнения острого панкреатита?

<question> Мужчина 62 лет, в анамнезе инсульт, сахарный диабет, 10 летний риск по шкале SCORE≥10%. Принимает антигипертензивную терапию. Участвует в программе управления заболеваниями. Какая периодичность осмотров врачом ПМСП рекомендована этому пациенту согласно «Правил оказания первичной медико-санитарной помощи и Правил прикрепления к организациям первичной медико-санитарной помощи» (приказ №281 от 28 апреля 2015 г.)

<question> Женщина 65 лет, обратилась с жалобами на сухость во рту, постоянную жажду и общую слабость. Из анамнеза 2 года назад оперирована по поводу острого панкреатита. При осмотре живот мягкий, безболезненный. На УЗИ брюшной полости размеры поджелудочной железы в пределах нормы, без патологических образований. Выберите лабораторное исследование, позволяющее уточнить развития отдаленного осложнения острого панкреатита.

<question> Мужчина 65 лет обратился с жалобами на жажду, частое мочеиспускание, слабость, снижение веса. 3 года назад во время медосмотра был выявлен сахар – 7,5 ммоль/л. Был назначен метформин 500 мг и диета. Рост 176 см, вес 72 кг. Гликемический профиль: натощак – 12,4 ммоль/л, в течение дня до 18 ммоль/л. Для диагностики компенсации диабета информативно определение:

<question> Мужчина 50 лет жалуется на избыточную прибавку в весе, общую слабость. При осмотре: повышенного питания, ИМТ 32 кг/м2. При обследовании: гликемия 10 ммоль/л, гликозилированный гемоглобин 8,4%. Целью патогенетической терапии является:

<question> Больная 68 лет отмечает увеличение веса, уменьшение потоотделения, пастозность лица.Живет в эндамической зоне. Об-но: рост158 см, вес 89 кг. Стрий нет, выраженный гиперкератоз. Лицо пастозное, с заплывшими глазными щелями. ЧСС56 в мин. АД150/90 мм рт. ст. Глюкоза крови 3,3 ммоль/л. Предположите диагноз, выберите оптимальную терапию:

<question> Женщина 64 лет, по поводу сахарного диабета 2 типа получает 500 мг сиофора в сутки, полная, соблюдает диету на 1200 ккал/день. Беспокоят боли в правом подреберье. Гликемия натощак 9,0-9,5 ммоль/лл, через 2 часа после еды 12,0-14,0 ммоль/лл. АД 140/80 мм рт.ст. Печень выступает из-под края реберной дуги на 3-4 см. Определите тактику врача.

<question> В поликлинику доставлена женщина 70 лет, страдающая сахарным диабетом 2 типа. В течение 2 дней рвота, жажда. Истощена, выраженная сухость кожи и слизистых. Заторможена, речь затруднена, подергивание отдельных мышц. Печень не увеличена. Живот "спокоен". Гликемия 35 ммоль/лл, ацетона в моче нет. ЭКГ: синусовая тахикардия, коронарных нарушений нет. Такое начало характерно для комы –

<question> Мужчина 65 лет с сахарным диабетом 2 типа, ИБС, АГ. Получает метформин 1000 ЕД 2 раза в сутки и глимепирид 2 мг 1 раз в сутки. В последние месяцы появились отеки на нижних конечностях. Поступил в тяжелом состоянии с жалобами на боли в мышцах, одышку. Для установления причины ухудшения состояния важно определение анализа :

<question> Больной 68 лет, со слов родственников в течении 8 лет страдает сахарным диабетом, принимает сахароснижающие препараты. В течение последних 7 дней у больного отмечались полиурия, полидипсия, слабость, сонливость. На момент осмотра сознание отсутствует, арефлексия поверхностная, учащённое дыхание (без запаха ацетона). Кожа сухая, тонус глазных яблок снижен. В легких дыхание везикулярное, хрипов нет. Тоны сердца приглушены, аритмичны. Пульс 100 в мин., АД 90/70 мм рт. ст. Живот мягкий, б/б. ОАК: гипергликемия 55 ммоль/л, осмолярность плазмы 380 мосм/л, гипернатриемия. ОАМ: глюкозурия, ацетон отсутствует. Ваш диагноз:

<question> У больного 68 лет, выявлена гипергликемия. При осмотре: черты лица укрупнены за счет увеличения носа, ушей, нижней челюсти, увеличены кисти и стопы. На рентгенограммах черепа утолщение костей свода, затылочных бугров, увеличение турецкого седла. Гиперпродукция соматотропного гормона. Выберите предварительный диагноз:

<question> У женщины 65 лет с избыточной массой тела дважды обнаружено повышение уровня гликемии натощак до 6,9 и 7,2 ммоль/лл. Какой из перечисленных диагнозов наиболее вероятен?

<question> Врач общей практики, у женщины 69 лет, с ростом 160 см и массой 84 кг, обнаружила повышенное содержание глюкозы в крови натощак до 6,9 ммоль/л. Диагностическая тактика в данном случае:

<question> Мужчина 65 лет с нормальной массой тела лечится у врача общей практики по поводу сахарного диабета 2 типа. Лечение диетой оказалось неэффективным, гликемия в течение суток от 10 до

15 ммоль/л. Сахара в моче нет. Какой из нижеперечисленных препаратов является наиболее рациональным

<question> К критериям компенсации сахарного диабета 2 типа относится:

<question> Больной 65 лет, рост 160 см, масса тела 105 кг. Жалоб не предъявляет. Уровень глюкозы в крови натощак 6,2 ммоль/л. Выберите тактику ведения данного пациента:

<question> У женщины 64 лет сахарный диабет 2 типа в течение 10 лет. Последние два года подъемы артериального давления до 150/90 мм рт. ст. При обследовании: ОАМ без патологии. Тест на МАУ дважды положителен. Выберите антигипертензивный препарат:

<question> У 69 летнего мужчины сахарный диабет последние 20 лет. Имеет макро-, микро ангиопатические осложнения, а также нейропатии. Выберите симптом нехарактерный для болевой формы диабетической нейропатии:

<question> У пациента 64 лет сахарный диабет 2 типа, осложненный нейропатической язвой в фазе экссудации. Для местного лечения нейропатической язвы в фазе экссудации показано –

<question> У мужчины 64 лет, имеющего избыточную массу тела, дважды обнаружено повышение уровня гликемии натощак до 8,9 и 10,9 ммоль/л. Эндокринологом поликлиники диагностирован впервые выявленный сахарный диабет 2 типа. Целью патогенетической терапии данного вида диабета является:

<question> Больной 80 лет. При поступлении в стационар предъявлял жалобы на слабость, потливость, одышку при ходьбе. Считает себя больным в течение 2 месяцев, за этот период периодически была высокая температура, слабость, принимал антибиотики и сульфамидные препараты (бисептол). Объективно: состояние тяжелое, одышка, выраженная бледность кожных покровов. Периферические лимфоузлы увеличены. В легких дыхании ослабленное. Тоны сердца приглушены, тахикардия, пульс 112 в минуту. Печень у края реберной дуги, безболезненна. При обследовании в ОАК: эритроциты 3,1х1012, гемоглобин 90 г/л, ЦП 0,9, лейкоциты 22,1х109, п-0,5%, с-15%, лимф. 80%, СОЭ 18мм/ч. Ваш диагноз:

<question> Больной 68 лет. В течение многих лет наблюдался у дерматологов по поводу упорного кожного зуда. Последние время стал отмечать повышение АД до 200/100 мм рт.ст, появление красно - синюшной окраски кожных покров, болей в костях. Курит с 16 лет, по утрам кашель с небольшим количеством мокроты. Объективно: в легких дыхание жесткое с единичными хрипами. Тоны сердца приглушены, акцент второго тона на легочной артерии. Край печени на 2 см ниже реберной дуги, безболезненна, селезенка на 9 см ниже реберной дуги. При обследовании в ОАК: эритроциты 9,5х10, гемоглобин 200 г/л, лейкоциты 12,8х109, э-6%, п-7%, с-45%, л-14%, м-10%, тромбоциты 364,4х109, СОЭ 1 мм/ч, гематокрит 75%. Ваш диагноз:

<question> Больной 72 лет, при поступлении в стационар предъявлял жалобы на слабость, потливость, субфебрильную температуру тела. В последние годы беспокоили частые простудные заболевания, год назад перенес тяжелый вирусный грипп, осложненный пневмонией, за последние 6 месяцев похудел, появилось чувство тяжести в животе, нарастала слабость. Объективно: пониженного питания, кожные покровы бледные с желтушным оттенком. Пальпаторно определяются шейные лимфоузлы, размером с горошину, безболезненные, подвижные. Со стороны органов дыхания и ССС патологии не обнаружено. Печень выступает на 1,5 см ниже реберной дуги, чувствительна при пальпации, селезенка выступает из-под левого подреберья на 10 см, плотная, безболезненная. При обследовании в ОАК: эритроциты 2,3х10, гемоглобин 74 г/л, ретикулоциты 18%, лейкоциты 15х109, э-1%, л-

80%, м -1%, тромбоциты 100х109 , СОЭ 48мм/ч. Билирубин повышен за счет непрямой фракции. Ваш предположительный диагноз:

<question> 65-летняя женщина с ожирением жалуется на потерю в весе, несмотря на хороший аппетит, зуд половых органов, частое мочеиспускание по ночам. Предполагаемый диагноз:

<question> 65-летняя женщина с ожирением жалуется на потерю в весе, несмотря на хороший аппетит, зуд половых органов, частое мочеиспускание по ночам. Каким из способов нельзя подтвердить диагноз у данной пациентки?

<question> Пациентка 74 года одинокая, обратилась с одышкой и слабостью. Объективно: кожа бледная, с желтушным оттенком, одутловатость лица, пастозность ног. Признаки периферической нейропатии (ишиалгии, парастезии). Язык чистый, ярко красного цвета. Тахикардия до 110 в мин. Тоны сердца ясные, мягкий систолический шум над всей области сердца. Наиболее вероятный диагноз:

<question> Мужчина 69 года, обратился с жалобами на "беспричинную" потерю веса при сохраненном аппетита и повышение температуры периодически до 38-38,50, утомляемость при физической нагрузке. Раннее ничем не болел. Из объективных данных обращает на себя внимание моложавость внешнего вида, тахикардия, зарегистрирован пароксизм мерцательной аритмии. Первоочередное параклиническое исследование:

<question> Пожилая женщина, страдающая сахарным диабетом 2 типа (инсулинопотребный этап) находится в реанимационном отделении с диагнозом кетоацидотическая кома. Объективно: сознание отсутствует, реакция зрачков на свет сохранена, гиперрефлексия. Кожа сухая, тургор снижен. ЧД 26 в мин. Запах ацетона. Гликемия 22 ммоль/л, pH - 7,1, калий 3,3 ммоль/л. Какой из перечисленных вариантов лечения наиболее оптимален:

<question> Больному, перенесшему недавно грипп и госпитализированному в стационар по поводу развившейся кетоацидотической комы, проведен комплекс неотложных противокетоацидотических мероприятий. Однако, несмотря на явное улучшение лабораторных показателей (гликемия 7.8ммоль\л, при поступлении 26.6ммоль\л, pH 7,.52, при поступлении - 2.7 мэкв\л), больной находится в состояний глубокой комы. Какова наиболее вероятная причина бессознательного состояния?

<question> Больная 69 лет, тиреоидэктомия 10 лет назад. Получает эутирокс 50 мкг/сут. Но состояние ухудшается. Беспокоят боли в области сердца, возникающие при ходьбе, одышка. Прибавила в весе. Отмечает усиление выпадения волос на голове, сухость кожи, отеки ног к концу дня. Объективно: рост 171 см, масса тела 98 кг. Кожа сухая, холодная. Пастозность лица, кожа восковидного оттенка, отмечается ксантоматоз, губы цианотичны. Отечность кистей, голеней, стоп. Отеки плотные. Волосы сухие, ломкие. Желтушность ладоней. Пульс 56 в минуту, ритмичный. Тоны сердца резко ослаблены. Дыхание везикулярное, ослабленное. Нижний край печени выступает на 3 см из-под реберного края, чувствительный. АД 150/70 ммрт.ст. Холестерин крови 8,3 ммоль/л (норма 3,9-5,2), FT4-9,0 нмоль\мл (10,5-22), ТТГ-8.0мЕ\мл (0,2-2,9). ЭКГ снижение вольтажа всех зубцов. Поставьте предварительный диагноз:

<question> Больная 69 лет, тиреоидэктомия 10 лет назад. Получает эутирокс 50 мкг/сут. Но состояние ухудшается. Беспокоят боли в области сердца, возникающие при ходьбе, одышка. Прибавила в весе. Отмечает усиление выпадения волос на голове, сухость кожи, отеки ног к концу дня. Объективно: рост 171 см, масса тела 98 кг. Кожа сухая, холодная. Пастозность лица, кожа восковидного оттенка, отмечается ксантоматоз, губы цианотичны. Отечность кистей, голеней, стоп. Отеки плотные. Волосы сухие, ломкие. Желтушность ладоней. Пульс 56 в минуту, ритмичный. Тоны сердца резко ослаблены. Дыхание везикулярное, ослабленное. Нижний край печени выступает на 3 см из-под реберного края, чувствительный. АД 150/70 ммрт.ст. Холестерин крови 8,3 ммоль/л (норма 3,9-5,2), FT4-9,0 нмоль\мл (10,5-22), ТТГ-8.0мЕ\мл (0,2-2,9). ЭКГ снижение вольтажа всех зубцов. Ваше лечение:

<question> Основными причинами сахарного диабета в пожилом возрасте являются:

<question> Для выведения из гипогликемической комы необходимы мероприятия:

<question> Укажите показатель, который наиболее эффективен при оценке компенсации сахарного диабета.

<question> Выберите правильное суждение. Этот метод является обязательным при терапии всех клинических форм сахарного диабета –

<question> При поражении почек у больных сахарным диабетом применяют следующий сахоропонижающий пероральный препарат:

<question> Развитию кетоацидоза в кетоацидотическую кому неспособствует:

<question> Один из перечисленных факторов способствует развитию вторичного гипотиреоза:

<question> Одно из перечисленных клинических проявлений не характерно для диффузного токсического зоба у лиц пожилого возраста.

<question> К лечению гипотиреоидной комы не относится:

<question> Развитие мегалобластного кроветворенияу пожилых может быть связано с:

<question> Данное параклиническое исследование не является необходимым для установления диагноза и идентификации формы острого лейкоза:

<question> Данная форма острых лейкозов лечится с наибольшим успехом.

<question> Пожилой пациент на приеме у ВОП с жалобами на усталость, слабость, бледность кожных покровов и нарушение памяти. Лабораторно выявлена макроцитарная анемия. Лица пожилого и старческого возраста чаще всего страдают… .

<question> Этот параклинический метод исследования не является необходимым в диагностике анемий:

<question> Гематомный тип кровоточивости характерен для:

<question> Васкулярно-пурпурный тип кровоточивости характерен:

<question> До назначения и во время лечения антикоагулянтами непрямого действия необходимо контролировать следующий показатель гемостаза:

<question> Женщина 65 лет, в анамнезе АГ, ИБС, аортокоронарное шунтирование, сахарный диабет. Принимает терапию. В анализах - Глюкоза 153.7 mg/dL, Мочевина - 53,62 mg/dL, Креатинин 1,08 mg/dL, Мочевая к-та - 314,2 µmol/L, билирубин общ 0,4 mg/dL, билирубин прямой - 0,06 mg/dL, ALT 19,82 U/L, AST 19,18 U/L, С-реакт. белок 0,17 mg/dL, холестерин общ - 5,91 mmol/L, липопротеины высокой плотности - 1,07, липопротеины низкой плотности - 4,28, триглицериды - 2,85 mg/dL. Врач назначил аторвастатин. Укажите рекомендуемые показатели функции печени (АЛТ) при приеме статинов?

<question> Женщина 67 лет, обратилась с жалобами на боль в животе, снижение веса, пальпируемое образование в правом подреберье и необъяснимое ухудшение состояния. Выслушивается шум трения брюшины над печенью. Состоит на диспансерном учете. Какой из перечисленных показателей возможно использовать в качестве скринингового теста гепатоцеллюлярной карциномы?

<question> Мужчина, 66 лет, при осмотре на дому, жалуется на затруднение речи, слабость, в правой руке и ноге. Из анамнеза: заболел остро, утром после сна обнаружил вышеуказанные жалобы. Два дня назад, отмечались эти же симптомы, прошли самостоятельно через час. АД=110/70 мм.рт.ст. ,ЧСС=110 уд/мин. При осмотре: сознание ясное, ориентирован, зрачки OD=OS, краевое недоведение глазных яблок с двух сторон (2 мм.). Язык девиирует вправо, сухожильные рефлексы D>S, рефлекс Бабинского справа, мышечная сила в правых конечностях-3балла, менингиальных знаков нет. Какая тактика лечения показана больному?

<question> Мужчина 72 лет был обнаружен лежащим на скамье в сквере. Сознание не терял. При осмотре на месте врачом скорой помощи выявлено нарушение движений в правой руке и затруднение речи – произносил отдельные слова, из которых можно понять, что у него внезапно возникло головокружение. Рвоты не отмечалось. Доставлен в приемное отделение. При осмотре: сознание сохранено, но вял, апатичен. В речевой контакт не вступает. На обследование реагирует гримасой неудовольствия. Пульс аритмичный, 104 удара в минуту, тоны сердца глухие, АД 150/100 мм рт.ст. Правый угол рта опущен. Правая рука неподвижна. Правая стопа повернута кнаружи. Сухожильные рефлексы справа выше, чем слева. Справа рефлекс Бабинского. Какое обследование должно быть проведено на следующем диагностическом этапе?

<question> Мужчина 67 лет обратился с жалобами на боль и припухлость в левом коленном суставе, боли мигрирующего характера в других крупных суставах, мышечные боли, головные боли; повышение температуры тела до 37,5° по вечерам, периодически температура повышается до 38,5° по несколько дней; снижение массы тела на 5 кг. Все симптомы появились после переохлаждения 6 месяца назад. В анамнезе – частое употребление молочных продуктов кустарного производства. Объективно: Гипергидроз ладоней и стоп, несимметричная припухлость коленного сустава, локальная температура, положительный симптом баллотирования наколенника. ОАК: Эр – 3,2, Нб – 110 г/л, Л- 4,9 х109/л, Нф – 68%, Лф – 38%, СОЭ 29 мм/ч. РФ – 22 МЕ/мл, СРБ - +++. РХ – отрицательно; РА – отрицательно. Какое обследование с наибольшей достоверностью подтвердит диагноз?

<question> Мужчина 64 лет обратился с жалобами на наличие образования на боковой поверхности туловища справа. Из анамнеза образование заметила 4 месяца назад. В последнее время оно увеличилось. При осмотре врач определил образование мягко-эластичной консистенции, подвижное, размерами 2,5х3,0 см. с четкими контурами в пределах подкожной клетчатки. Какова ваша дальнейшая лечебная тактика в данном случае?

<question> Пациент 48 лет, жалобы на повышение АД до 170/100 мм рт.ст. В анамнезе состоит на учете с бронхиальной астмой в течении 20 лет, принимает преднизолон. При осмотре - лунообразное лицо, преимущественное ожирение туловища, стрии на брюшной стенке, атрофия мышц, признаки остеопороза. Что из перечисленного является вероятной причиной повышения артериального давления?

<question> Пациент Н., 60 лет, с жалобами на ноющие боли в кистях рук, деформацию суставов, скованность движений до обеда, слабость. Из анамнеза заболевания: считает себя больной в течении 15 лет, после лакунарной ангины. При осмотре: суставы кистей деформированы, умеренная болезненность при пальпации. Ульнарная девиация. Мышечная сила 3-4 балла. На рентгенографии кисти с захватом лучезапястного сустава, околосуставной остеопороз, сужение суставной щели. В анализах крови: СОЭ 43 мм/ч, лейкоциты в крови 9,0 х$10^9$ /л, мочевая кислота в сыворотке крови 240 мкмоль/л, СРБ 3 мг/л, антистрептолизин "О" 70 МЕ/л, ревматоидный фактор (РФ) - 90 ЕД/л, АЦЦП – до 859 Ед/мл. Вероятный диагноз:

<question> Мужчина 64 лет, при прохождении скрининга на выявление глаукомы были выявлены следующие показатели внутриглазного давления бесконтактным методом: правый глаз - 25 мм рт.ст, левый глаз - 18 мм рт.ст. Какая дальнейшая тактика?

<question> Мужчина 72 лет. Беспокоят упорные по нескольку дней запоры. Похудел за последние 3 месяца на 5 кг. В крови - панцитопения и СОЭ 65 мм рт. ст. Какое обследование необходимо провести для уточнения диагноза? Направьте специалисту.

<question> Пациент К., 64 года, жалобы на боли в верхней половине живота, возникающие через 25-30 минут после приема пищи, отрыжку воздухом, снижение массы тела на 3 кг за последний месяц. Из анамнеза: самостоятельно принимал но-шпу, с кратковременным эффектом, не обследовался. При осмотре: кожные покровы бледные, чистые. Живот мягкий, локальная болезненность в эпига-стральной области. Печень, селезенка не увеличены. ФГДС: пищевод не изменен, кардия смыкается полностью. На малой кривизне язва с отечными, воспа-лительно измененными краями, размерами 6х8 мм. В глубине язвы имеется сгусток крови. Луковица 12-перстной кишки не изменена. Анализ на Helicobacter pylori +++. Назовите препараты, входящие в трехкомпонентную схему терапии первой линии:

<question> Женщина 63 лет поступила с жалобами на одышку, лихорадку до 38ºС, слабость, потливость. Состояние ухудшилось 2 дня назад на фоне ОРВИ. Объективно: кожа влажная, бледная, барабанные палочки. АД 130/90 мм рт. ст., ЧСС – 115 в мин, ЧДД – 28 в мин. Выслушиваются влажные мелкопузырчатые хрипы слева в нижних отделах на фоне ослабленного дыхания. Пульсоксиметрия – 88%. На рентгенограмме: горизонтальное расположение ребер, расширенные межреберные промежутки, расширенные корни легких, усиление легочного рисунка за счет фиброзного и сосудистого компонентов, инфильтративные сливные тени в нижней доле левого легкого. Какая тактика наиболее целесообразна?

<question> На прием к врачу общей практики обратилась пациентка 62 лет с жалобами на головные боли, раздражительность, жажду. В анамнезе — бесплодие. Объективно: индекс массы тела 30, гипертрихоз, стрии на животе и спине, АД 164/98 мм рт. ст. Дополнительными исследованиями диагностирована битемпоральная гемианопсия, глюкоза в плазме 7,8 ммоль/л. О каком заболевании в первую очередь заставляет подумать совокупность данных симптомов?

<question> 68-летний мужчина, обратился к врачу из-за болезненной сыпи на левой ноге. Последние 2 года у него периодически появлялись эпизоды изменения цвета пальцев на холоде от белого до синего и красного, которые потом проходили. Курит 2 пачки сигарет ежедневно в течение 20 лет. АД 115/78 мм.рт.ст. При осмотре множественные темно-фиолетовые узелки на боковой поверхности левой стопы с окружающей эритемой. Сухие язвы на кончике правого указательного пальца. Какой диагноз наиболее вероятен? Консультация специалиста?

<question> На приеме пациент 72 лет в сопровождении родственников. С их слов у больного наблюдается ухудшение памяти, особенно в усвоении новой информации. Нарушение памяти представляет собой серьёзное препятствие для повседневной жизни пациента. Удерживается только очень хорошо усвоенный или очень знакомый материал. Новая информация удерживается лишь случайно или на очень короткое время. Больной не в состоянии вспомнить основные сведения о том, где он живет, что он недавно делал или как зовут его знакомых. Объективно состояние удовлетворительное АД 150/100 мм рт. ст. пульс 80 в мин. Тоны сердца приглушены, ритм правильный. Пастозность стоп. Ваш предварительны диагноз?

<question> Больной 74 лет получал антибактериальную терапию по поводу пневмонии. В динамике состояние без улучшения, нарастает слабость, похудание, боли в грудной клетке. При контрольной компьютерной томографии - очаг в размерах несколько увеличился, высокой плотности с неровными контурами. Какой результат исследования мокроты вероятен?

<question> Мужчина 45 лет обратился к врачу общей практики с жалобами на частый жидкий стул в большом объеме, сильную слабость, жажду. Чувствует себя плохо с утра. Вчера вечером ушел с работы раньше из-за сильной слабости. Беспокоит также мучительное желание съесть соленого. При осмотре обращает на себя внимание замедленная речь, сухость кожи, АД 90/50 мм рт. ст. Кожа бледная, но в складках производит впечатление яркого загара. В анамнезе туберкулез легких, состоял на учете в тубдиспансере несколько лет, форму заболевания не знает. Предположительный диагноз:

<question> После операции субтотальной резекции щитовидной железы у пациентки 64 лет возникли судороги в конечностях, симптом Хвостека, симптом Труссо. Какие осложнения развились у данной пациентки?

<question> Больная 65 лет обратилась с жалобами на боли в крупных суставах, особенно в коленных, боли в мышцах, слабость. В течение месяца беспокоят боли в области сердца, перебои, более двух месяцев — онемение, покалывание в правой половине лица, которые исчезли в течение недели. В анамнезе частые ангины. В течение 10 лет отдыхает в деревне, пьет сырое молоко, ходит в лес. 3 месяца назад укус клеща. Обращалась в медпункт, лечилась 2 недели с диагнозом «аллергическая реакция на укус клеща». При осмотре суставы не изменены, тоны сердца приглушены, тахикардия. Вероятный диагноз:

<question> Пациент Н., 62 лет, с жалобами на ноющие боли в кистях рук, деформацию суставов, скованность движений до обеда, слабость. Из анамнеза заболевания: считает себя больной в течении 15 лет, после лакунарной ангины. При осмотре: суставы кистей деформированы, умеренная болезненность при пальпации. Ульнарная девиация. Мышечная сила 3-4 балла. На рентгенографии кисти с захватом лучезапястного сустава, околосуставной остеопороз, сужение суставной щели. В анализах крови: СОЭ 43 мм/ч, лейкоциты в крови 9,0 х$10^9$ /л, мочевая кислота в сыворотке крови 240 мкмоль/л, СРБ 3 мг/л, антистрептолизин "О" 70 МЕ/л, ревматоидный фактор (РФ) - 90 ЕД/л, АЦЦП – до 859 Ед/мл. Какой препарат является «золотым стандартом» в лечении данного пациента?

<question> Больной 68 лет жалуется на слабость, потливость, похудание на 10 кг за 2 года. Увеличены печень, селезенка и все группы лимфоузлов. Анализ крови: Нв 85 г/л, Эр.3,0 х $10^{12}$/л, лейк. 135,0 х $10^9$/л, п/я 3%, лимф. 96 %, мон. 1%, СОЭ 28 мм/час. Общий билирубин 45 мкмоль/л, прямой 11 мкмоль/л. Железо сыворотки 28 ммоль/л, проба Кумбса положительна. Выберите метод исследования, достаточный в данном случае для подтверждения основного диагноза:

<question> Больной 68 лет жалуется на слабость, потливость, похудание на 10 кг за 2 года. Увеличены печень, селезенка и все группы лимфоузлов. Анализ крови: Нв 85 г/л, Эр.3,0 х $10^{12}$/л, лейк. 135,0 х $10^9$/л, п/я 3%, лимф. 96 %, мон. 1%, СОЭ 28 мм/час. Общий билирубин 45 мкмоль/л, прямой 11 мкмоль/л. Железо сыворотки 28 ммоль/л, проба Кумбса положительна. Определите причину ухудшения показателей красной крови и выберите специалиста для консультации:

<question> Больной 68 лет жалуется на слабость, потливость, похудание на 10 кг за 2 года. Увеличены печень, селезенка и все группы лимфоузлов. Анализ крови: Нв 85 г/л, Эр.3,0 х $10^{12}$/л, лейк. 135,0 х $10^9$/л, п/я 3%, лимф. 96 %, мон. 1%, СОЭ 28 мм/час. Общий билирубин 45 мкмоль/л, прямой 11 мкмоль/л. Железо сыворотки 28 ммоль/л, проба Кумбса положительна. Определите предварительный диагноз, направьте специалисту:

<question> Больной 65 лет, явился поступил в клинику с переломом плечевой кости. СОЭ 63мм/час, гиперпротеинемия с М-градиентом, в миелограмме – плазматическая инфильтрация 38%. Ваш предварительный диагноз, направьте специалисту:

<question> Выберите правильное суждение и специалиста для консультации, анализ крови: эр. 1,8 х $10_{12}$/л, Нв 36 г/л, ЦП 0,9; лейк. 1,6х$10^9$/л, тромб. 5,0х$10^9$/л характерен для:

<question> Выберите правильные суждения плеторического синдрома и специалиста для консультации:

<question> Выберите критерии, соответствующие диагнозу апластической анемии:
a) панцитоз
b) панцитопения
c) опустошение костного мозга
d) мегалобластный тип кроветворения
e)геморрагический синдром

<question> Пенсионер 62 лет, явился в поликлинику с жалобами на резкую слабость, отсутствие аппетита, тошноту, отвращение к пище, потерю веса. За последний год потерял 15 кг. Об-но: кахектичен, бледен. Рост 172 см, вес 53 кг. Над левой ключицей пальпируется лимфоузел размерами 2 см. При пальпации болезненность в эпигастрий, умеренное напряжение мышц. Нв 100г/ л, эр. $3,6x10^{12}$/л, ЦП 0,84, лейк. $8,0x10^{9}$/ л. СОЭ 42 мм/час. Выберите правильную тактику:

<question> Выберите правильное суждение. Мужчина 67 лет предъявляет жалобы на боли в правом и левом подреберьях, повышение температуры тела до субфебрильных цифр, частые носовые кровотечения, резкое похудание на 9 кг за 3 месяца. Болен в течение 2 лет, когда впервые отметил потемнение кожных покровов. Об-но: кожные покровы бронзовой окраски, иктеричность склер, темная пигментация ладонных складок и подошв, "сосудистые звездочки" на груди, спине и плечах. Живот увеличен за счет свободной жидкости в брюшной полости. Печень и селезенка увеличены в размерах.

<question> Выберите правильное суждение относительно диагноза и специалиста для консультации. Мужчина 64 лет с коротким язвенным анамнезом и длительно не рубцующейся язвой желудка обратился с жалобами на слабость, тошноту, потерю аппетита, постоянные боли в подложечной области, потерю в весе.

<question> Выберите правильные суждения. Пациент жалуется на диарею, схваткообразные боли по всему животу, чувство жара, гиперемию лица, приступы удушья и сердцебиения.

<question> Выберите предварительный диагноз, специалиста для консультации. Пациентку 74 лет беспокоят схваткообразные боли внизу живота, иррадирующие в область крестца, вздутие живота, прекращение отхождения газов, отсутствие стула за последние 4 суток. Больная многие годы страдает от запор. Об-но: живот вздут, умеренная болезненность при пальпации. Перкуторно высокий тимпанит, выслушивается шум плеска. При пальцевом исследовании прямой кишки – ампула пустая, сфинктер расслаблен. При попытке ставит сифонную клизму, жидкость объемом 350 мл, вылилась обратно.

<question> Мужчина 62 лет, с жалобами на боль в коленных суставах в течение последнего года. Боль усиливается при движении и уменьшается в покое. Локальный статус: гиперемии, отечности и повышения местной температуры над суставами не отмечается. Выявляется крепитация, боль и ограничение активных и пассивных движений в коленных суставах. На рентгенограмме суставов: неравномерное сужение суставной щели, остеофиты, и субхондральные кисты. Какой препарат является базовым в лечении данного заболевания?

<question> Женщина 64 года, страдающая сахарным диабетом, жалуется на боли в левой руке, чувство зябкости и похолодания, «ползания мурашек», усиливающиеся ночью. При осмотре определяется слабость левой кисти, пациентка не может разогнуть кисть и пальцы, отвести

большой палец. Гипестезия в области большого и указательного пальцев. Поражение какого из перечисленных нервов вероятно у данной пациентки?

<question> Женщина 60 лет, на приеме у ВОП жалуется на раздражительность, непереносимость жары, похудание, сердцебиение, повышенную потливость. Отмечается нарушение ритма сердечных сокращений. Глазные симптомы отсутствуют. При пальпации щитовидной железы определяется узел с четкими границами, не спаянный с окружающими тканями, смещающийся при глотании. Дальнейшая тактика обследования для верификации диагноза:

<question>Мужчина 60 лет жалуется на боли в локтевых суставах. Об-но: гиперемия, припухлость в области локтевых суставов, ограничение движения, плотные узелки размером с фасоль. Тоны сердца приглушены. ЧСС-100 в 1 мин. В крови: эритроциты - 4,2 млн. Нв -150 г/л, лейкоциты -10 тыс. СОЭ - 2мм/ч. В анализе мочи: уд. вес-1020, лейкоциты - 4-5 в п/зр., эритроциты – 6-8 в п/зр. Ураты. Что можно увидеть на снимках суставов?

<question> У пациента 68 лет резко покраснел и припух первый палец правой стопы. Травм не было. Быстро поможет установить диагноз:

<question>Больной С., 66 лет жалуется на боли в локтевых суставах. Об-но: гиперемия, припухлость в области локтевых суставов, ограничение движения, плотные узелки размером с фасоль. Тоны сердца приглушены. ЧСС – 100 в 1 мин. В крови: эритроциты – 4,2 млн., гемоглобин – 150 г/л, лейкоциты – 10 тыс., СОЭ – 2 мм/ч. В анализе мочи: уд вес – 1020, лейкоциты – 4-5 в п/зр., эритроциты – 6-8 в п/зр., ураты (+++). Информативное исследование для постановки диагноза:

<question>Пациент Н., 65 лет, с жалобами на ноющие боли в кистях рук, деформацию суставов, скованность движений до обеда, слабость. Из анамнеза заболевания: считает себя больной в течении 15 лет, после лакунарной ангины. При осмотре: суставы кистей деформированы, умеренная болезненность при пальпации. Ульнарная девиация. Мышечная сила 3-4 балла. На рентгенографии кисти с захватом лучезапястного сустава, околосуставной остеопороз, сужение суставной щели. В анализах крови: СОЭ 43 мм/ч, лейкоциты в крови $9{,}0x10^9$ /л, мочевая кислота в сыворотке крови 240 мкмоль/л, СРБ 3 мг/л, антистрептолизин "О" 70 МЕ/л. Ваш предварительный диагноз?

<question>Пациент Н., 60 лет, с жалобами на ноющие боли в кистях рук, деформацию суставов, скованность движений до обеда, слабость. Из анамнеза заболевания: считает себя больной в течении 15 лет, после лакунарной ангины. При осмотре: суставы кистей деформированы, умеренная болезненность при пальпации. Ульнарная девиация. Мышечная сила 3-4 балла. На рентгенографии кисти с захватом лучезапястного сустава, околосуставной остеопороз, сужение суставной щели. В анализах крови: СОЭ 43 мм/ч, лейкоциты в крови 9,0 х109 /л, мочевая кислота в сыворотке крови 240 мкмоль/л, СРБ 3 мг/л, антистрептолизин "О" 70 МЕ/л. Выставлен предварительный диагноз «Ревматоидный артрит». Какие еще дополнительные лабораторные методы исследования позволят диагностировать ревматоидный артрит?

<question> Пациент Н., 67 лет, с жалобами на ноющие боли в кистях рук, деформацию суставов, скованность движений до обеда, слабость. Из анамнеза заболевания: считает себя больной в течении 15 лет, после лакунарной ангины. При осмотре: суставы кистей деформированы,

умеренная болезненность при пальпации. Ульнарная девиация. Мышечная сила 3-4 балла. На рентгенографии кисти с захватом лучезапястного сустава, околосуставной остеопороз, сужение суставной щели. В анализах крови: СОЭ 43 мм/ч, лейкоциты в крови 9,0 х109 /л, мочевая кислота в сыворотке крови 240 мкмоль/л, СРБ 3 мг/л, антистрептолизин "О" 70 МЕ/л, ревматоидный фактор (РФ) - 90 ЕД/л, АЦЦП – до 859 Ед/мл. Выставлен диагноз «Ревматоидный артрит». Какой препарат является «золотым стандартом» в лечении данного пациента?

<question>У женщины 72 лет появились жалобы на утомляемость, чувство скованности, боли в мышцах, боли в суставах, в спине без четкой локализации, парестезии, сон, который не дает чувство отдыха и восстановления сил в течение последних 6 месяцев. Объективно: болезненность без иррадиации боли при пальпации 12 контрольных точек: затылочных, заднешейных, трапецевидных, второго ребра, надостных, ягодичных. Суставы с признаками остеоартроза, полный объем движений, нет признаков воспаления. ОАК – без особенностей. СРБ – отрицательный. Ваш предварительный диагноз?

<question> Женщине 72 лет с жалобами на утомляемость, чувство скованности, боли в мышцах, боли в суставах, в спине без четкой локализации, парестезии, сон, который не дает чувство отдыха и восстановления сил в течение последних 6 месяцев был выставлен диагноз «Фибромиалгии» и назначены препараты НПВС. Через три дня пришла на повторный прием к врачу ВОП. Лечение без эффекта. Объективно: болезненность без иррадиации боли при пальпации 12 контрольных точек: затылочных, заднешейных, трапецевидных, второго ребра, надостных, ягодичных. Суставы с признаками остеоартроза, полный объем движений, нет признаков воспаления. ОАК – без особенностей. СРБ – отрицательный. Ваша тактика лечения?

<question> Пенсионерка, 65 лет, поступила в клинику с жалобами на затруднение ходьбы и речи. Пациентка пять лет назад стала замечать тремор правой руки. Самочувствие постепенно ухудшается стали дрожать обе руки и голова, присоединилась скованность и замедленность движений. Объективно: речь монотонная, тремор в покое, согнутое положение тела, амимия, брадилалия, ригидность мышц, тонус повышен по пластическому типу, гипокинезия. Ваш диагноз:

<question> Пенсионерка, 65 лет, поступила в клинику с жалобами на затруднение ходьбы и речи. Пациентка пять лет назад стала замечать тремор правой руки. Самочувствие постепенно ухудшается стали дрожать обе руки и голова, присоединилась скованность и замедленность движений. Объективно: речь монотонная, тремор в покое, согнутое положение тела, амимия, брадилалия, ригидность мышц, тонус повышен по пластическому типу, гипокинезия. Выставлен диагноз «Болезнь Паркинсона». В динамике исследование какого показателя крови надо провести в первую очередь?

<question>65-летняя женщина с ожирением жалуется на потерю в весе, несмотря на хороший аппетит, зуд половых органов, частое мочеиспускание по ночам. Какое из перечисленных почечных заболеваний может развиться у пациентки?

<question> Больная 65 лет жалуется на одышку при нагрузке, артралгии, лихорадку и узловую эритему на ногах. Объективно: гепато-спленомегалия, генерализованная лимфоаденопатия и корнеальные помутнения радужки. На рентгенографии грудной клетки двусторонняя аденопатия корней легких. Предположительный диагноз:

<question> Больная 65 лет жалуется на одышку при нагрузке, артралгии, лихорадку и узловую эритему на ногах. Объективно: гепато-спленомегалия, генерализованная лимфоаденопатия и корнеальные помутнения радужки. На рентгенографии грудной клетки двусторонняя аденопатия корней легких
Поражение глаз у больной является следствием:

<question> Больная 65 лет жалуется на одышку при нагрузке, артралгии, лихорадку и узловую эритему на ногах. Объективно: гепато-спленомегалия, генерализованная лимфоаденопатия и корнеальные помутнения радужки. На рентгенографии грудной клетки двусторонняя аденопатия корней легких. Оптимальное лечение включает:

<question> Больная 78 лет с жалобами на скованность и боли в шее, плечевых и тазовых поясах, мышечную слабость, субфебрильную температуру. Болеет в течении 2-3 месяцев. Объективно: болезненность при пальпации в шейной, плечевой областях и в тазовом поясе с резким ограничением объема движения в них. Обследована: в ОАК - СОЭ 70 мм/час и семикратное повышение уровня креатинфосфокиназы. Из рассказа больной прием 1 или 2 таблеток преднизолона резко улучшает состояние. Рентгенологически патологии костно-суставной системы не выявлено. Какой вероятный диагноз у больной:

<question> Больная 78 лет с жалобами на скованность и боли в шее, плечевых и тазовых поясах, мышечную слабость, субфебрильную температуру. Болеет в течении 6 месяцев. Объективно: болезненность при пальпации в шейной, плечевой областях и в тазовом поясе с резким ограничением объеме движения в них. Обследована: в ОАК - СОЭ 70 мм/час. Из рассказа больной прием 1 или 2 таблеток преднизолона резко улучшает состояние. Рентгенологически патологии костно-суставной системы не выявлено. Ваша тактика:

<question> 68 летняя женщина обратилась с жалобами на выраженную мышечную слабость в плечевом и тазовом поясах, боль в суставах кистей. Объективно: имеются периорбитальный отек с пурпурно-лиловой эритемой, афония, мышцы плечевого и тазового поясов припухшие, тестообразной консистенции. Суставы внешне не изменены. На КТ обнаружено образование в области гортани; КФК повышена до 14 МЕ/мл. У больной диагноз:

<question> Женщина 65 лет жалуется на покраснение, припухлость межфаланговых суставов рук. Других жалоб на функцию суставов нет. Наиболее вероятный диагноз:

<question> Женщина 65 лет жалуется на постепенное появление узлов в дичтальных межфаланговых суставах кистей рук. Других жалоб на функцию суставов нет. Вероятный диагноз:

<question> Женщина 65 лет жалуется на постепенное появление узлов в проксимальных межфаланговых суставах кистей рук. Других жалоб на функцию суставов нет. Ваш вывод:

<question> Женщина 68 лет обратилась в поликлинику с жалобами на периодические тупые боли в правом подреберье, усиливающиеся после приема жирной пищи, тошноту, отрыжку горечью, метеоризм, снижение аппетита. В анамнезе: считатет себя больной в течении года, алкоголь не употребляет, не курит. Объектично: кожные покровы и видимые слизистые обычной окраски. Живот при пальпации мягкий, несколько болезненный в правом подреберье, симптом Мерфи отрицательный. Печень и селезенка не увеличены. Анализ крови: эритроциты $4{,}3x10^{12}$/л, гемоглобин 110 г/л, лейкоциты $5{,}2x10^{9}$/л, палочкоядерные 5 %, сегментоядерные 48%, лимфоциты 23%, моноциты 5%, СОЭ 5 мм/час. АЛТ – 32 ед/л, АСТ – 28 ед в/л. Какие методы обследования необходимы еще постановки диагноза?

<question> Женщина 68 лет обратилась в поликлинику с жалобами на периодические тупые боли в правом подреберье, усиливающиеся после приема жирной пищи, тошноту, отрыжку горечью, метеоризм, снижение аппетита. В анамнезе: считатет себя больной в течении года, алкоголь не употребляет, не курит. Объектично: кожные покровы и видимые слизистые обычной окраски. Живот при пальпации мягкий, несколько болезненный в правом подреберье, симптом Мерфи отрицательный. Печень и селезенка не увеличены. Анализ крови: эритроциты $4{,}3x10^{12}$/л, гемоглобин 110 г/л, лейкоциты $5{,}2x10^{9}$/л, палочкоядерные 5 %, сегментоядерные 48%, лимфоциты 23%, моноциты 5%, СОЭ 5 мм/час. АЛТ – 32 ед/л, АСТ – 28 ед в/л. Какие методы обследования необходимы еще постановки диагноза? На УЗИ органов брюшной полости: стенки желчного пузыря 5 мм, однородная структура, камней нет, небольшое количество осадка, проток желчных путей без расширения. Ваш диагноз:

<question> Какие показатели гемостаза надо контролировать до назначения и во время лечения антикоагулянтами непрямого действия: дикумарины, пелентайн, финилин и т.п.?

<question> Какой препарат из нижеперечисленных эффективнее при лечении язвенной болезни, обусловленной инфицированием?

<question> Женщина 65 лет жалуется на покраснение, припухлость и скованность дистальных межфаланговых суставов рук. Других жалоб на функцию суставов нет. Вероятный диагноз в данном случае:

<question> Мужчина 68 лет, с диагнозом Острый панкреатит. Из анамнеза: страдает язвенной болезнью 12-перстной кишки около 10 лет. В последнее время время часто беспокоят приступы боли в эпигастрии, иррадиирующей в спину, иногда опоясывающего характера. Какое осложнение развилось у данного пациента?

<question> Женщина 62 лет на приеме у ВОП с жалобами на затруднение прохождения пищи по пищеводу, сильную изжогу, отрыжку кислым. При проведении эндоскопии выявлен рефлюкс эзофагит – не сливающиеся эрозии, не охватывающие циркулярно всюповерхность слизистой оболочки пищевода. Какова степень рефлюкс эзофагита у данной пациентки?

<question> Пожилой мужчина на приеме у ВОП жалуется на чередующиеся запоры и диарею, боли в животе, которые уменьшаются после дефекации. При обследовании у пациента органической патологии не выявлено. Что является причиной развития синдрома раздраженной кишки?

<question> Мужчина 70 лет на приеме у ВОП жалуется на общую слабостьЮ быструю утомляемость, головокружение, снижение аппетита. Из анамнеза: Считает себя больным несколько месяцев. Алкоголь употребляет редко, бывший курильщик (бросил 10 лет назад). Состоит на учете с язвенной болезнью 12-перстной кишки. Объективно: кожные покровы и видимые слизистые несколько бледные, чистые. АД-135/85 мм.рт.ст., пульс – 88 уд\мин. Живот мягкий, безболезненный при пальпации. Печень и селезенка не увеличены. Лабораторные данные: гемоглобин: 95 г/л, эритроциты: $3{,}2 \times 10^{12}$/л, гематокрит: 28%, лейкоциты - $7{,}8x10^{9}$/л, тромбоциты – $250x10^{9}$/л, общий билирубин – 19 мкмоль/л, железо сыворотки: 6 мкмоль/л, ферритин: 8 нг/мл, общая железосвязывающая способность (ОЖСС): 75 мкмоль/л.

<question> Пациент 65 лет обратился с жалобами на появление обширной синюшной опухоли на правом бедре, возникшей через 24 часа после лёгкого удара о мебель. За последние два месяца отмечает необъяснимое образование глубоких гематом на руках и туловище. Носовых кровотечений, кровоточивости дёсен и петехий ранее не было. Эпизодов пурпуры или высыпаний на коже не отмечал. В анамнезе хронических заболеваний: гипертоническая болезнь, сахарный диабет 2 типа. Антикоагулянты и антиагреганты не принимает. При осмотре: большая глубокая гематома мягких тканей бедра, плотная, болезненная при пальпации, суставы интактны (гемартрозов нет), кожных

петехий нет. Лабораторно: тромбоциты – $250x10^9$/л, протромбинове время – 12 секунд, АЧТВ – 68 секунд. Данный тип кровоточивости характерен для:

<question>В каких случаях правильно назначить парентеральное введение препаратов железа?